[45] PAI M P, NEELY M, RODVOLD K A, et al. Innovative approaches to optimizing the delivery of vancomycin in individual patients [J]. Adv Drug Deliv Rev, 2014, 77: 50-57.
[46] AL-SULAITI F K, NADER A M, SAAD M O, et al. Clinical and pharmacokinetic outcomes of peak-trough-based versus trough-based vancomycin therapeutic drug monitoring approaches: a pragmatic randomized controlled trial [J]. Eur J Drug Metab Pharmacokinet, 2019, 44(5): 639-652.
[47] ABDUL-AZIZ M H, ALFFENAAR J C, BASSETTI M, et al. Antimicrobial therapeutic drug monitoring in critically ill adult patients: a position paper [J]. Intensive Care Med, 2020, 46(6): 1127-1153.

(编辑:曾敏莉)
(收稿日期:2020-07-18 修回日期:2020-10-16)

doi:10.13407/j.cnki.jpp.1672-108X.2023.01.018

· 经验交流与病例报道 ·

儿童误服大量左甲状腺素钠片致中毒 1 例报道

李佳敏,林创兴(汕头大学医学院第二附属医院,广东汕头 515000)

[中图分类号]R969.3 [文献标识码]B [文章编号]1672-108X(2023)01-0065-02

先天性甲状腺功能低下大多在新生儿出生后通过常规筛查检出,目前常规治疗方式为口服补充左甲状腺素钠,儿童剂量为 4 μg/(kg·d)。由于儿童生活经验缺乏等特点,易发生误服药物等意外事件,但目前国内外关于误服大量左甲状腺素钠片的报道仍较少。国外研究[1]表明,在儿童摄入过量甲状腺素的病例中,大部分表现为无症状,仅少数儿童出现甲状腺功能亢进症状。因此,我们通过回顾分析 1 例左甲状腺素钠片中毒患儿的临床表现和诊疗经过,以期为左甲状腺素钠中毒患儿的诊治提供借鉴及参考。

1 一般资料

患儿,男,2 岁 6 个月。患儿出生时常规筛查发现先天性甲状腺功能低下,长期予口服左甲状腺素钠片(优甲乐,每片 50 μg)治疗,常规口服剂量:25 μg/d,qd。入院前 20 h 患儿于家人不注意时误服优甲乐 50 片(约 2.5 mg),家属立即发现并送往当地医院就诊,期间未予催吐等处理,急诊检测生命体征未见明显异常,未予特殊急救及药物清除处理。急查甲状腺功能:促甲状腺激素(TSH)0.507 mIU/L,血清游离三碘甲状腺原氨酸(FT3)26.6 pmol/L,血清游离甲状腺素(FT4)>100 pmol/L。考虑病重,遂于服药后 20 h 转入我院进一步诊治。服药后,患儿无烦躁不安,无恶心、呕吐、腹泻、多汗。患儿系其母 G_3P_2,足月顺产出生,出生体质量 3.1 kg,否认出生窒息抢救史。出生后混合喂养,按时添加辅食,生长发育同同龄儿。出生后按时预防接种,生活环境良好,居住地无地方病。患儿自服左甲状腺素钠片,此次误服大量药物前,定期监测甲状腺功能均在正常范围。

入院查体:体温 37 ℃,呼吸 53 次/分,心率 152 次/分,血压 117/70 mm Hg,体质量 11 kg,血氧饱和度(SpO_2)98%。神志清,精神可,发育正常,营养中等。全身皮肤黏膜无苍白及黄染,无皮疹及皮下出血点。浅表淋巴结未扪及肿大。头颅五官无畸形,双侧瞳孔等圆等大,瞳孔对光反射灵敏。双肺呼吸音清,左右对称,未闻及干湿性啰音。心界不大,心尖无抬举性搏动,心率 152 次/分,律齐,心音有力,各瓣膜听诊区未闻及病理性杂音。腹软,肝脾肋下未及,肠鸣音约 4 次/分。脊柱、四肢正常,活动无受限。神经生理反射存在,病理反射未引出。四肢肢端暖,毛细血管充盈时间小于 1 秒。

辅助检查:住院第 1 天 TSH 0.24 mIU/L,FT3 20.94 pmol/L,FT4 78.91 pmol/L;住院第 3 天 TSH 0.01 mIU/L,FT3 16.81 pmol/L,FT4 62.19 pmol/L;住院第 7 天 TSH 0.01 mIU/L,FT3 9.09 pmol/L,FT4 25.87 pmol/L。住院第 1 天总胆汁酸(TBA)33.69 μmol/L,肝功能未见明显异常;住院第 3 天 TBA 21.56 μmol/L,肝功能未见明显异常;住院第 7 天 TBA 20.39 μmol/L,肝功能未见明显异常;血常规、心肝肾功能、心梗三项及凝血功能均未见明显异常。诊断:左甲状腺素钠片中毒。

诊治经过:患儿入院后予密切监测生命体征,四磨汤口服液(每次 10 mL,3 次/天,口服 3 d)促进胃肠蠕动,开塞露(灌肠 1 次)通便促使药物排泄,2∶1 等张含钠液 300 mL 加 10%氯化钾 6 mL(静脉滴注,1 次/天,7 d)补充电解质,1.4%碳酸氢钠注射液 100 mL(静脉滴注,1 次/天,7 d)碱化尿液及其他对症支持治疗。入院 3 h 内患儿呼吸、心率和血压逐渐降至正常(图 1),住院第 7 天复查甲状腺功能提示甲状腺素及总胆汁酸水平较前明显下降,予出院,嘱出院后定期随访复查,出院后第 7 天、第 14 天复诊,患儿均无不适,呼吸、心率和血压均在正常范围内。

2 结果

本例患儿共误服约 2.5 mg 左甲状腺素钠片,误服后

作者简介:李佳敏(1994.09-),女,硕士,主要从事儿童呼吸系统疾病研究,E-mail: 740252239@qq.com。
通讯作者:林创兴(1982.03-),男,博士,主任医师,主要从事儿童呼吸系统疾病研究,E-mail: linchuangxing1982@126.com。

血浆 FT4 水平出现一过性升高,伴有一过性的心率、呼吸增快及血压升高,但血浆 FT4 水平及临床症状均在短时间内恢复正常。

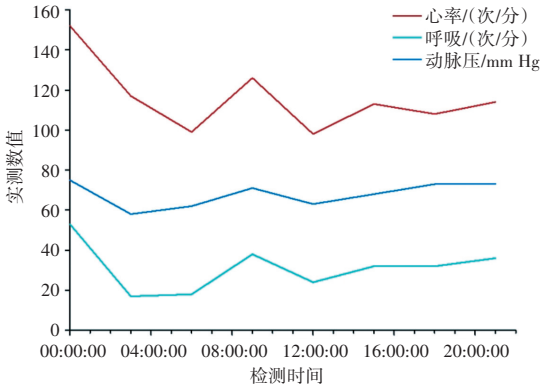

图 1　住院第 1 天生命体征监测情况

3　讨论

先天性甲状腺功能减退症是由于甲状腺激素产生或分泌减少,或由于甲状腺激素受体欠缺而不能发挥甲状腺激素的生理作用[2],临床症状主要表现为胎便排出迟缓、嗜睡、吮奶差、生理性黄疸延长、哭声嘶哑、腹胀等。目前治疗先天性甲状腺功能减退症的主要药物为左甲状腺素钠。

根据美国毒物控制中心协会国家毒物数据系统 2010 年度报告[3],意外摄入过量左甲状腺素钠大多发生于幼儿。急性摄入是儿童左甲状腺素钠中毒的主要原因,而成人多是由于长期反复摄入[4],且成人由于同时存在其他系统疾病[5],或同时服用多种药物,往往更易发生严重中毒症状[6]。Hartman S 等[7]指出,儿童比成人更能耐受大剂量左甲状腺素。儿童左甲状腺素钠中毒大多表现为无症状[1],儿童误服大量左甲状腺素钠后虽出现血清 FT4 的一过性升高,但研究表明,儿童左甲状腺素钠中毒后产生的临床症状常与血清甲状腺激素水平无关[6]。有文献[8]指出,有些患儿摄入大量左甲状腺素钠后甲状腺激素水平明显升高,却仍表现为无症状。本例患儿在误服药物后出现了短暂的血清 FT4 升高,伴有一过性心率、呼吸增快及血压升高,但均在短时间内自行恢复,与大多数文献报道的儿童左甲状腺素钠中毒病程多为良性的结论相符[6]。

儿童左甲状腺素钠中毒病程多为良性,其原因可能为:(1)机体在摄入大量左甲状腺素钠后会通过产生反三碘甲状腺原氨酸(r-T3)来维持甲状腺功能的正常状态[1],r-T3 通过与左甲状腺素钠竞争受体来抑制其功能[9]。(2)在左甲状腺素钠被大量摄入体内后,大部分与血浆结合蛋白,如甲状腺结合球蛋白(TBG)迅速结合,从而抑制其生物活性[9]。(3)左甲状腺素钠的代谢特点也参与其中,正常情况下 T4 作用弱而慢,维持时间较长,半衰期为 5 d[10]。但有研究[11]表明,在急性左甲状腺素钠过量摄入的情况下,血浆 T4 半衰期明显缩短,机体通过加速血浆 T4 的代谢来平衡体内甲状腺激素。因此,机体对甲状腺激素水平升高具有较好的耐受性,儿童左甲状腺素钠中毒较少出现进行性加重的甲状腺功能亢进症状。

有研究[1]对 78 例误服甲状腺素片病例进行分析,发现儿童急性过量甲状腺素片摄入的初始治疗可局限于常规胃肠净化(如洗胃),在早期无症状期,普萘洛尔(控制心率)、丙硫氧嘧啶、甲硫咪唑、血液置换等预防治疗是不必要的。本例患儿并未予控制心率等治疗,仅给予促胃肠蠕动、碱化尿液等促进药物排出治疗(患儿入院距误服药物已 20 h,已错过洗胃的最佳时机),患儿在入院 3 h 内甲状腺功能亢进的症状逐渐消失,并未出现严重中毒反应。

也有研究[8]表明,甲状腺素片过量摄入的临床症状可延迟至 3~11 d 出现,这可能与 L-T4 需转化为 FT3 才能引起临床症状相关。本例患儿出院后随访过程中未出现相关临床症状,暂时未发现左甲状腺素钠过量摄入导致的迟发毒性反应。

本研究回顾分析了 1 例左甲状腺素钠片中毒患儿的临床表现和诊疗经过,并探讨了左甲状腺素钠片中毒的生理机制及诊治方案。但由于本文分析病例数较少,借鉴及参考意义仍较小,未来我们将继续相关疾病的研究,以完善该疾病的诊治。

参考文献:

[1] LITOVITZ T L, WHITE J D. Levothyroxine ingestions in children: an analysis of 78 cases [J]. Am J Emerg Med, 1985, 3(4): 297-300.

[2] 胡亚美, 江载芳. 诸福棠实用儿科学[M]. 第 8 版. 北京: 人民卫生出版社, 2015: 2129-2134.

[3] BRONSTEIN A C, SPYKER D A, CANTILENA L R, et al. 2010 annual report of the American Association of Poison Control Centers' National Poison Data System (NPDS): 28th annual report [J]. Clin Toxicol, 2011, 49(10): 910-941.

[4] HAYS H L, JOLLIFF H A, CASAVANT M J. Thyrotoxicosis after a massive levothyroxine ingestion in a 3-year-old patient [J]. Pediatr Emerg Care, 2013, 29(11): 1217-1219.

[5] IOOS V, DAS V, MAURY E, et al. A thyrotoxicosis outbreak due to dietary pills in Paris [J]. Ther Clin Risk Manag, 2008, 4(6): 1375-1379.

[6] NYGAARD B, SAEDDER E A, DALHOFF K, et al. Levothyroxine poisoning-symptoms and clinical outcome [J]. Basic Clin Pharmacol Toxicol, 2015, 117(4): 280-285

[7] HARTMAN S, NOORDAM K, MASELAND M, et al. Benign course after acute high dose levothyroxine intoxication in a 3-year-old boy [J]. Clin Pediatr Endocrinol, 2017, 26(3): 171-175.

[9] ERGUL A B, ALTUNER TORUN Y, SERBETCI M C, et al. Clinical toxicity of acute overdoses with I-thyroxin in children [J]. Pediatr Emerg Care, 2019, 35(11): 787-790.

[10] LEHRNER L M, WEIR M R. Acute ingestions of thyroid hormones [J]. Pediatrics, 1984, 73(3): 313-317.

[11] 杨宝峰. 药理学[M]. 第 8 版. 北京: 人民卫生出版社, 2013: 343.

(编辑:杨丹)

(收稿日期:2021-03-25　修回日期:2021-05-18)