doi:10.13407/j.cnki.jpp.1672-108X.2022.10.007

· 论著 ·

3 例首发表现为中枢神经系统受累的儿童山豆根中毒临床分析

宁萍[1,2],刘小红[1](1. 西安交通大学第一附属医院,西安 710061;2. 渭南市妇幼保健院,陕西渭南 714000)

[摘要]**目的**:探讨以中枢神经系统受累为首发表现的山豆根中毒患儿的临床特征及诊疗方案,为临床安全用药提供参考。**方法**:回顾性分析 2014 年 1 月至 2019 年 1 月西安交通大学第一附属医院收治的 3 例以中枢神经系统受累为首发表现的山豆根中毒患儿的临床资料。**结果**:3 例患儿均以步态不稳、四肢无力为首发症状。2 例合并意识障碍(嗜睡)及构音障碍,1 例合并视物模糊。头颅影像学主要表现为小脑齿状核及局部白质异常信号。治疗上除常规急性中毒救治原则外,部分病例还予糖皮质激素或人免疫球蛋白抑制免疫反应治疗。2 例患儿预后良好,1 例患儿遗留神经系统后遗症。**结论**:山豆根中毒致中枢神经系统损害症状类似中枢神经系统感染表现,注意避免误诊,其神经损害主要为脱髓鞘改变,免疫抑制治疗有一定疗效。山豆根规范用药需要多方面共同监督。

[关键词]山豆根;中毒;儿童;中枢神经系统损害
[中图分类号]R720.597 [文献标识码]A [文章编号]1672-108X(2022)10-0023-03

Clinical Analysis on 3 Cases of Subprostrate Sophora Poisoning in Children with Central Nervous System Involvement as the First Manifestation

Ning Ping[1,2], Liu Xiaohong[1] (1. *The First Affiliated Hospital of Xi'an Jiaotong University*, *Xi'an* 710061, *China*; 2. *Weinan Maternal and Child Health Care Hospital*, *Shaanxi Weinan* 714000, *China*)

[**Abstract**] **Objective**: To explore the clinical characteristics, diagnosis and treatment of subprostrate sophora poisoning in children with central nervous system involvement as the first manifestation, so as to provide reference for clinical safe drug use. **Methods**: Retrospective analysis was performed on clinical data of 3 children with subprostrate sophora poisoning with central nervous system involvement as the first manifestation in the First Affiliated Hospital of Xi'an Jiaotong University from Jan. 2014 to Jan. 2019. **Results**: The first symptoms were instability of gait and limb weakness in 3 children. There were 2 cases with consciousness disorder (drowsiness) and dysarthria, and 1 case with blurred vision. The main manifestations of cranial imaging were cerebellar dentate nucleus and local white matter abnormal signals. In addition to the principle of routine treatment for acute poisoning, some cases were treated with glucocorticoid or human immunoglobulin to suppress immune response. Two cases had good prognosis and one case had neurological sequelae. **Conclusion**: The symptoms of central nervous system damage induced by subprostrate sophora poisoning are similar to those of central nervous system infection, and misdiagnosis should be avoided. The main nerve damage is demyelination, and immunosuppressive therapy has a certain effect. Standardized medication of subprostrate sophora needs joint supervision from many aspects.

[**Keywords**] subprostrate sophora; poisoning; children; central nervous system damage

山豆根,别称广豆根、苦豆根,为豆科植物越南槐的干燥根和根茎。药典记载其功效为清热解毒、消肿利咽[1]。20 世纪 60-70 年代被广泛应用于“火毒蕴结,乳蛾喉痹,咽喉肿痛,齿龈肿痛,口舌生疮”。1980 年中国人民解放军第 323 医院首次报道山豆根毒性反应,此后逐渐被认识。近年基层医师在治疗儿童呼吸道感染时,往往以山豆根配伍。本文就此总结 2014 年 1 月至 2019 年 1 月西安交通大学第一附属医院儿科收治的 3 例以中枢神经系统病变为首发症状的山豆根中毒患儿病例资料,以期提高儿科医师对该药的认识,避免误诊误治,同时也为临床合理用药提供参考。

1 病例资料

1.1 一般资料

2014 年 1 月至 2019 年 1 月,西安交通大学第一附属医院共收治 3 例以中枢神经系统受累为首发表现的山豆根中毒患儿,均为来自农村的男性患儿,年龄分别为 7 岁 7 个月、4 岁 9 个月、4 岁 10 个月。3 例患儿均以步态不稳、四肢无力为首发症状。其就诊主要症状:2 例发病 24 小时内出现意识障碍(嗜睡)及构音障碍,1 例发病 48 小时出现视物模糊。其他伴随表现:头晕 2 例,呕吐 2 例。3 例患儿均在当地医院就诊,疑似“中枢神经系

基金项目:陕西省社会发展科技攻关项目,编号 2015SF129;陕西省重点研发计划项目,编号 2018SF096。
作者简介:宁萍(1987.10-),女,大学本科,主治医师,主要从事儿童神经系统疾病研究,E-mail: 175530620@qq.com。
通讯作者:刘小红(1963.11-),女,博士,主任医师,主要从事儿童神经系统疾病研究,E-mail: liuxiaoh@mail.xjtu.edu.cn。

统感染”,给予对症治疗,症状无改善,遂转至我院。3 例山豆根中毒患儿主要临床资料见表 1。

1.2　辅助检查

3 例患儿头颅 MRI 均提示双侧小脑齿状核对称性 T1W1 信号减低,T2W2 信号增高,Flair 呈稍高信号,见图 1。2 例提示双侧侧脑室前(或后)角旁、额叶白质内异常信号影,考虑局灶性白质损伤,见图 2。2 例患儿行腰椎穿刺术,脑脊液压力、常规、生化、病原体及寡克隆区带均阴性。3 例患儿血常规白细胞计数(WBC)均降低,其余两系未见异常。肝肾功能、凝血功能及尿常规均无异常。

表 1　3 例山豆根中毒患儿临床资料

病例	病因	服药剂量	发病时间	主要临床表现	治疗		转归
					一般	特殊	
1	呼吸道感染	10 g/d×4 d	第 4 天	步态不稳,四肢无力,视物模糊,呕吐	补液促排,B 组维生素营养神经	地塞米松	治愈
2	调理脾胃	8 g/d×14 d	第 13 天	步态不稳,四肢无力,嗜睡,构音障碍,呕吐	补液促排,B 组维生素营养神经	甲泼尼龙,人免疫球蛋白	构音障碍,行走障碍
3	腺样体肥大	5 g/d×4 d	第 4 天	步态不稳,四肢无力,嗜睡,构音障碍,头晕	补液促排,B 组维生素营养神经	无	治愈

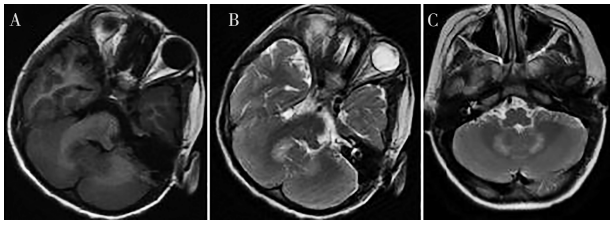

图 1　3 例患儿头颅 MRI

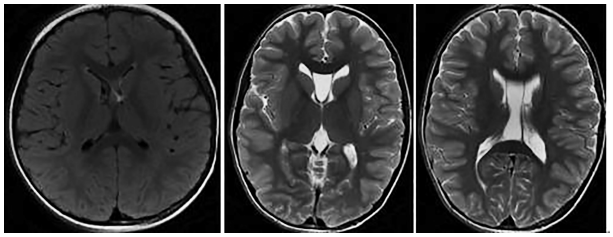

图 2　局灶性白质损伤 MRI 特征

2　治疗及转归

3 例患儿均给予补液促排、B 族维生素等营养神经治疗。合并感染者,予控制原发感染灶。病例 1 患儿,病程初始给予地塞米松 0.3 mg/kg×3 d,神经系统症状很快缓解,后改口服泼尼松 1 mg/kg 并 2 周内减停,预后良好。病例 2 患儿,予人免疫球蛋 1 g/kg×2 d 及甲泼尼龙 15 mg/kg 冲击治疗 3 d,后改口服泼尼松 2 mg/kg 维持,2 周后减为 1 mg/kg 持续 4 周,逐渐减量至 0.5 mg/kg 维持,总疗程 6 个月,该患儿目前遗留神经系统后遗症,构音障碍,不能独立行走,仍在康复治疗中。病例 3 患儿,未特殊治疗,预后良好。

3　讨论

山豆根为一味传统中药,近年来,陆续出现服用后中毒的报告,药用的安全性受到广泛关注。其毒性问题经历了“无毒→小毒→有毒”的演变过程,《本草纲目》记载无毒,故曾被广泛应用。1980 年山豆根毒性反应首次被报道,此后逐渐被医务工作者认识。《中国药典》1985 年版定性其为“有毒”。文献资料表明山豆根毒性主要表现为胃肠道反应、神经毒性、肝毒性、心血管毒性及过敏反应等[2]。目前《中国药典》(2020 版)规定使用剂量 3~6 g,儿童酌减。国内资料[3]显示,山豆根用量 0.6~9 g 的毒性反应发生率为 4.7%,12~15 g 的毒性反应发生率高达 17.6%,其不良反应呈明显的剂量依赖性,用量越大,中毒反应涉及的系统越多,病情越重,预后越差。

本组 3 例患儿中,2 例单次使用剂量过大,超过《中国药典》规定用量,且对儿童这一特殊人群没有酌情减量,从而导致不良反应发生。有调查[4]显示,在国内某医院有近 1/3 山豆根处方来自于儿科,<10 岁年龄段应用最多,使用剂量主要在 6~9 g。国内病例报告山豆根用量<5 g 时未见中毒反应报道,用量>5 g 时容易发生中毒反应。故超剂量使用是山豆根中毒最根本的原因。服药时间过长,可导致药物蓄积浓度升高,亦可出现中毒症状。国内文献[5]统计,山豆根急性中毒反应主要为消化道症状,多发生于服药后 0~3 h,神经系统损害多发生于服药 3 d 后。本组病例 2 患儿因单次服用山豆根剂量过大(10 g/d),且服药时间过长(14 d),最终导致神经系统不可逆损害。病例 3 患儿虽单次剂量不大,但服药时间较长,药物蓄积作用导致不良反应发生。提示临床医师开具山豆根时,注意单次服用剂量,连续用药时间以 3 d 为宜,以避免不良反应发生。本组 3 例病例均以共济失调为首发表现,2 例伴随意识障碍,1 例视物模糊。因临床表现类似中枢神经系统感染性疾病,故极易被误诊。3 例患儿均来自农村,首诊地点为地方医院,基层医师临床经验不足,病史采集中未能询问出有特殊服药史,亦未考虑到中毒可能,导致误诊漏诊发生。故再次强调对接诊医师,详细病史采集尤为重要,对开具的中药,应要求家属提供方剂明细;其次,对突发神经系统异常的病例,应考虑有无毒物或药物中毒可能。

3 例患儿头颅 MRI 均提示山豆根中毒后主要损伤部位为小脑齿状核及局部白质,而非脑组织弥漫性损伤。这可能与该部位微血管密集,代谢活跃,较其他部位更易受损有关[6-7]。小脑齿状核特异性改变在中毒性脑病中并不多见,目前文献报道仅见于海洛因(烫吸)及

山豆根中毒[6],具体机制尚不明确。药物毒理研究提出山豆根主要毒性成分为生物碱中的苦参碱,既是药效物质基础也是毒性物质基础,其神经毒性作用可能与阻断多巴胺受体有关。研究人员在给予大鼠 3.33 g/kg 的山豆根水提物后 3~7 d,发现其突触前神经递质释放量明显降低,这时予大鼠高频反复刺激,并不能很好诱发长时程增强作用(long term potentiation,LTP),学习及记忆能力明显降低,提示山豆根可能会损伤海马区神经节而影响学习认知过程[8]。此外,山豆根还能诱发大鼠出现类似人扭转痉挛样运动障碍,运动能力和运动协调能力明显下降。电镜切片可见大鼠纹状体、海马及中脑神经元细胞变性缺失,出现空泡现象及核边缘现象,部分神经元细胞轮廓不清,层次排列紊乱等,微血管扩张,尤以海马体为著。苦参碱连续灌胃小鼠 30 d 后病理结果显示小鼠局部大脑神经细胞变性、坏死,尼氏小体消失,提示长期给药可造成神经不可逆损伤,预后较差[9-10]。通过网络药理学分析[11]发现,山豆根导致神经系统损伤的机制与调控 PI3KAKT 通路、丝裂原活化蛋白激酶信号通路、TNF 信号通路和钙离子信号通路有关。山豆根致脑损害具体机制仍有待进一步研究证实。

山豆根药代动力学研究[12]发现,山豆根提取物苦参碱喂养家兔后血药浓度达峰时间为 2.5 h,消除半衰期为 4.61 h,药时曲线下面积(AUC)为 33.364 mg·h/L,其组织分布浓度较高的依次为肾、肝、肺、脑、心,说明苦参碱是快速吸收,中速消除药物,容易透过血脑屏障,这成为其过量服用后造成中枢神经系统损伤的理论依据。大鼠实验表明苦参碱体内代谢后主要经肾脏排泄,且 48 h 内尿中原形药物累积排泄量为给药量的 53.73%[13],提示山豆根过量后尽早进行补液促排治疗是有效的。目前,山豆根中毒仍无特效解药。本研究考虑山豆根神经系统损害主要为脱髓鞘改变,故对于超剂量、长时期应用的病例,一旦诊断,尽早予免疫抑制剂治疗,可取得一定疗效。病例 1 患儿,虽单次服用山豆根剂量过大,但病程初始给予糖皮质激素治疗,预后良好。病例 2 患儿,因超剂量服用山豆根时间过长,神经系统已发生不可逆损害,即便给予大剂量人免疫球蛋白及糖皮质激素治疗,患儿仍遗留神经系统后遗症。

有研究[10]发现,山豆根在体内除直接代谢为苦参碱外,还有一部分代谢为氧化苦参碱,其体内生物利用度极低,但能被肠道和肝脏的细胞色素 P450 超家族(CYP)中的 CYP3A4 和 CYP3A2 代谢成苦参碱,增强山豆根的毒性效应,提示 CYP3A4 和 CYP3A2 能否成为今后山豆根中毒治疗的靶点还有待临床工作者进一步探讨。

发挥我国传统医药在儿童治疗中的优势,不仅需要一系列国家保障政策的扶持,还应加强政产学研多方的合作交流[14],处方/医嘱前置审核系统在儿科中医药领域的应用不失为一新的探索方向[15],以期提供更全面的保障,共同提高儿科中医药的临床合理使用。此外,应杜绝未经中医理论培训的儿科医师对传统医药的滥用,避免低质量处方产生。与此同时,消费者必须改变“中草药纯天然,无毒副作用”这种错误观念,正确合理使用中药。

参考文献:

[1] 国家药典委员会. 中华人民共和国药典:一部[S]. 2020 年版. 北京:中国医药科技出版社, 2020.

[2] 陈瑛, 陈两绵, 仝燕, 等. 山豆根药理毒理研究进展[J]. 中国中药杂志, 2017, 42(13):2439-2442.

[3] 王培珍, 周海芳, 马诗瑜, 等. 1 011 张门急诊含山豆根饮片处方的点评与分析[J]. 中医药管理杂志, 2022, 30(5):96-98.

[4] 潘双凤, 华碧春. 某院 2015 年山豆根中药处方用药分析[J]. 中国药物警戒, 2016, 13(8):492-495.

[5] 聂安政, 赵雪睿, 高梅梅, 等. 山豆根安全问题探讨与合理用药思考[J]. 中草药, 2018, 49(17):4152-4161.

[6] 孙黎明, 徐坚民, 李莹, 等. 中毒性脑病的 CT 与 MRI 表现[J]. 中国医学计算机成像杂志, 2004, 10(1):4-7.

[7] 索凌云, 李莉, 李静, 等. 小儿感染后急性小脑共济失调临床影像特点及其相关分析[J]. 临床研究, 2015, 6(12):904-909.

[8] 李曦, 高健美, 龚其海. 山豆根药理作用及毒性研究进展[J]. 世界中医药, 2022, 17(5):743-748.

[9] 赵清梅, 邓晓娟, 顾俊杰, 等. 苦参碱对小鼠的亚急性毒性试验[J]. 黑龙江畜牧兽医, 2015(5):152-154.

[10] 余登香,王淑娜, 傅月朦, 等. 山豆根中生物碱类成分的毒性及机制研究进展[J]. 中国实验方剂学杂志, 2022, 28(6):263-272.

[11] 刘畅, 俸婷婷, 刘雄伟, 等. 基于网络药理学的山豆根神经毒性机制探讨[J]. 中国药理学通报, 2020, 36(8):1165-1173.

[12] 罗学姬, 夏炳南. 苦参碱的代谢动力学研究[J]. 贵阳医学院学报, 1991(2):180-183.

[13] 庞志功, 汪宝琪, 王翔. 口服苦参碱的药代动力学研究[J]. 西安医科大学学报, 1998(2):201-203.

[14] 马津京, 张艳菊, 胡利华, 等. 13 家医疗机构儿科常用中成药说明书信息及标注情况分析[J]. 儿科药学杂志, 2021, 27(11):22-26.

[15] 张奇, 侍晓萍, 李中. 儿科处方/医嘱前置审核规则设置的实践与分析[J]. 儿科药学杂志, 2021, 27(11):18-21.

(编辑:刘雄志)

(收稿日期:2022-04-16 修回日期:2022-05-10)

《儿科药学杂志》投稿网址:http://www.ekyxzz.com.cn。